



Edition Nr. 2 | August 2011

 **Swiss EEG Bulletin**



# Liebe Leserin, lieber Leser

## *Chère lectrice, cher lecteur*

Um Ihnen eine kontinuierliche EEG- und Neurophysiologie Fortbildung anzubieten, haben wir das **Swiss EEG Bulletin** entwickelt, für das wir Fälle aus unserer täglichen Praxis vorstellen. In jeder Ausgabe werden zwei Fälle in Form eines Quiz dargestellt, so dass Sie Ihr Wissen testen und auffrischen können.

Das Swiss EEG Bulletin erscheint 3x im Jahr – gerne nehmen wir auch Ihre Fälle auf! Falls Sie eine interessante Kasuistik haben, die Sie gerne mit den Kollegen teilen, bitten wir Sie, mit einem von uns Kontakt aufzunehmen.

In der Hoffnung, mit dem Swiss EEG Bulletin Ihre neurologische Fortbildung zu vervollständigen, wünschen wir Ihnen eine angenehme Lektüre!

*Afin de vous aider dans votre formation EEG et Neurophysiologie, nous avons développé le **Swiss EEG Bulletin** dans lequel nous vous proposons de découvrir des casuistiques sélectionnées à partir de notre pratique quotidienne neurologique. Dans chaque numéro, nous présenterons deux cas sous forme de quiz, ce qui vous permettra de faire un point et de mettre à jour vos connaissances.*

*Le Swiss EEG Bulletin paraît 3 fois par an. Nous acceptons volontiers vos cas aussi ! Si vous avez une casuistique intéressante que vous aimeriez partager avec vos collègues, n'hésitez pas à prendre contact avec nous.*

*En espérant que l'EEG Bulletin complètera votre formation en neurologie nous vous souhaitons bonne lecture!*



Margitta Seeck



Klaus Meyer



Stephan Rüegg

# Fallbeispiel aus Ihrer Praxis

## *Exemple de cas parmi vos patients*

### **Aktuell:**

Ein 17-jähriger Schüler wird nach einem tonisch-klonischen generalisierten Anfall, welcher von einigen Zuckungen eingeleitet wurde, in der Notaufnahme aufgenommen. Der Patient beschreibt initiale Zuckungen eines oder beider Arme. Es gab keinen Zungenbiss oder Urinabgang. Der Anfall fand am Tag nach einer Geburtstagsfeier statt, während derer er mehrere Gläser Sekt getrunken (er sei aber nicht betrunken gewesen) und bis 5 Uhr morgens Video-Spiele gespielt habe.

### **Work-up:**

Der Neurostatus in der Notaufnahme war komplett normal. Die Labortests (Blutbild, Elektrolyte) und die CT sind ebenfalls normal.

Was zeigt Ihnen das EEG, das in der Notaufnahme durchgeführt wurde (Abb. A und Abb. B)?

Da es einige verdächtige EEG-Graphoelemente gab (anteriore Spike-Waves mit rechtsseitiger Betonung), wurden eine MRI (normal) und ein Langzeit-EEG (Abb. C, D) durchgeführt.

Was ist Ihre EEG-Diagnose?

### **Langzeit EEG:**

■ Das EEG zeigt einen epileptogenen Fokus mit Spike-Waves, welche zahlreicher im Schlaf sind, mit rechtsseitiger Betonung bei einer normalen Hintergrundaktivität. Während des Schlafes zeigen sich generalisierte Spikes und Polyspikes, die sich physiologischen K-Komplexen überlagert haben. Die Vertiefung der Anamnese zeigt auch, dass der Patient 6 Monate zuvor im Rahmen eines signifikanten Alkoholkonsums einen abrupten Tonusverlust der Beine erlitten hatte, ohne Bewusstseinsverlust.

### **Actuel :**

*Un jeune homme de 17 ans, étudiant en bonne santé est admis aux urgences de votre hôpital en raison d'une crise d'épilepsie tonico-clonique généralisée. Le patient décrit que la crise aurait commencé par quelques secousses d'un ou des deux bras, il n'y a pas de morsure de langue ou de perte d'urine. La crise est survenue le lendemain d'une soirée d'anniversaire d'un ami au cours de laquelle il a consommé quelques verres de champagne (sans être ivre) et joué à des jeux vidéo en groupe jusqu'à 5h du matin.*

### **Bilan :**

*L'examen neurologique aux urgences est strictement normal. Les tests de laboratoire (formule sanguine, électrolytes) et le scanner cérébral sont également normaux.*

*Que vous suggère l'EEG réalisé aux urgences (Fig A, B) ?*

*Etant donné la présence de quelques grapho-éléments suspects à l'EEG (pointe onde antérieure dégradée à prédominance droite), vous organisez une IRM (normale) et un EEG prolongé (Figure C, D).*

*Quelle est votre diagnostic EEG ?*

### **EEG prolongé :**

*L'EEG montre un foyer irritatif de pointes ondes frontales bilatérales à prédominance droite, clairement activé par le sommeil avec un tracé de fond normal. Durant le sommeil, on retrouve également des pointes et polypointes généralisées surajoutées aux figures physiologiques du sommeil (K-complexes). Finalement, la répétition de l'anamnèse détaillée révèle que le patient a présenté après une autre soirée arrosée il y a 6 mois une brusque perte de tonus des jambes entraînant une chute sans perte de connaissance.*

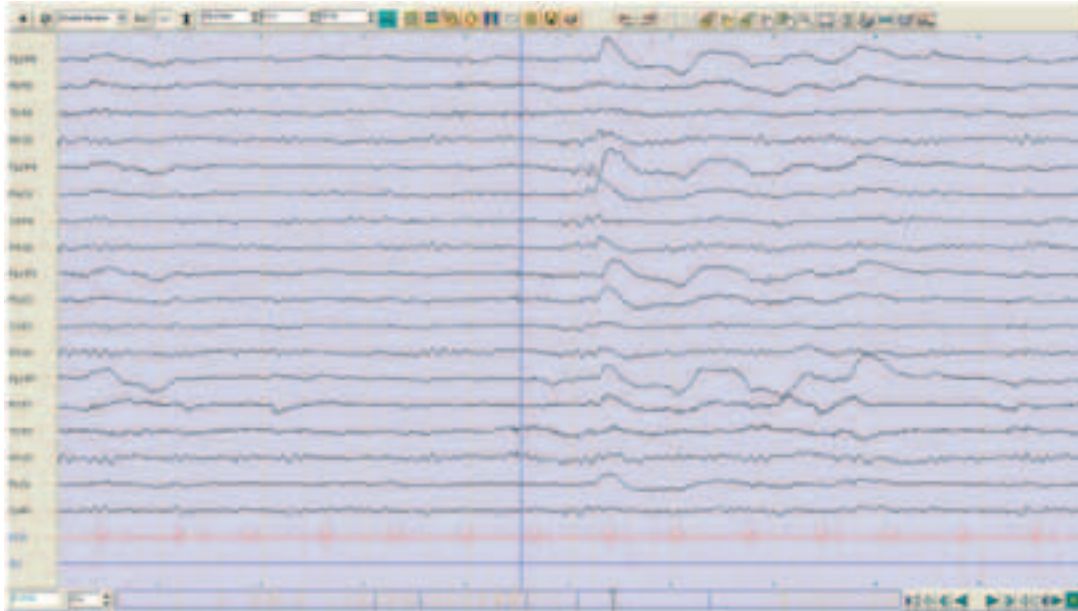


Abb. / Fig. A

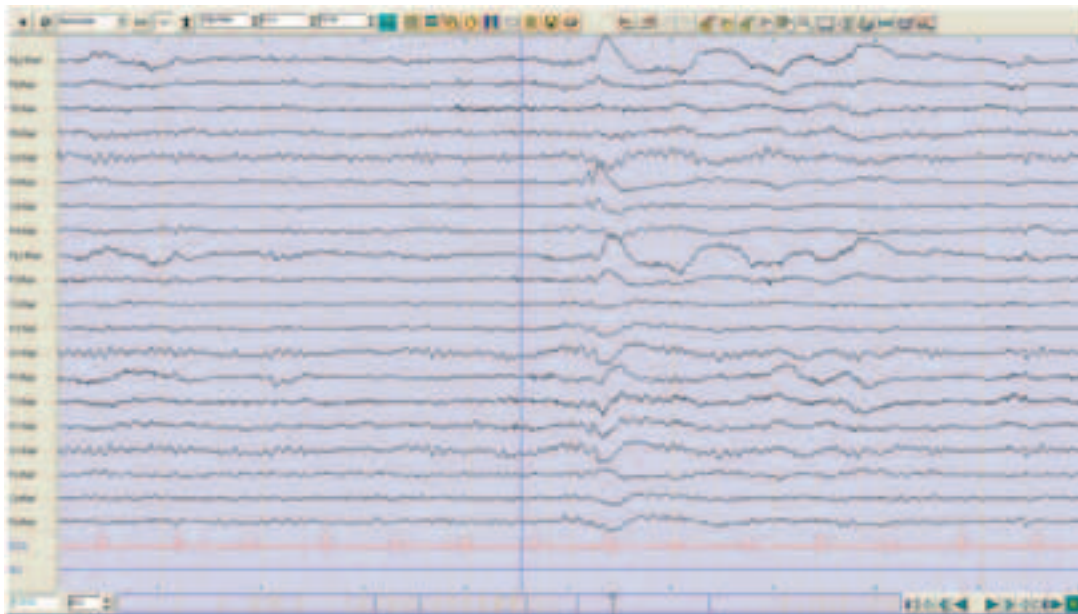


Abb. / Fig. B

**Kommentar:**

■ Es handelt sich um einen ersten generalisierten Anfall, eingeleitet von Myoklonien der Arme und einem zuvor berichteten myoklonischen Anfall, provoziert durch einen begünstigenden Kontext (Alkohol, Schalfentzug). Dieses klinische Bild ist gut vereinbar mit einer juvenilen myoklonischen Epilepsie (JME, Janz-Syndrom). Die fokalen irritativen Anomalien ohne zusätzliche fokale Verlangsamung sind bei diesem Syndrom nicht selten (15–55%) und können typischerweise die Lokalisation ändern, entweder in der gleichen EEG-Ableitung oder in sukzessiven EEGs.<sup>1</sup>

■ Die *Dyshormie*, definiert als eine Überlappung von generalisierten epileptogenen Anomalien und physiologischen Schlafmustern (K-Komplexe), spricht sehr für eine idiopathische generalisierte Epilepsie.<sup>2</sup>

■ Im Kontext eines ersten generalisierten Anfalls mit assoziierten Risikofaktoren ist es wichtig, diese nicht zu überschätzen. Wenn das Standard-EEG normal ist, kann ein Langzeit-EEG oder eine Nacht-Telemetrie mit der Registrierung von Schlaf die Diagnose teilweise klären. Ggf. ist aber auch ein EEG oder eine Telemetrie mit partiellem oder vollständigem Schlafentzug indiziert. Die Möglichkeit der Provokation von Anfällen ist dabei immer zu berücksichtigen und mit dem Patienten vorweg zu besprechen.

■ Unser Patient hatte weder morgendliche Krisen noch Absenzen (30% der Patienten haben die Triade (Grand mal, Myoklonien und Absenzen). Die JME spricht am besten auf Valproat an, Lamotrigin (cave Aggravation der Myoklonien), Levetiracetam und Topiramate. Die Lebenshygiene mit Vermeidung von Schlafentzug und toxischen Substanzen ist dabei sehr wichtig. In der Regel ist bei der JME aber eine längerfristige bis lebenslange medikamentöse Therapie indiziert, denn die Vermeidung der Trigger- Faktoren reicht meist nicht aus.

**Commentaire :**

■ *Il s'agit d'une crise généralisée inaugurale précédée de quelques myoclonies des bras et les antécédents révèlent un probable épisode de crise myoclonique dans un contexte favorisant (alcool, dette de sommeil). Ce tableau clinique est fortement suggestif d'une épilepsie myoclonique juvénile (syndrome de Janz). Des anomalies irritatives focales sans ralentissement sous-jacent ne sont pas rares dans ce syndrome (15-55%) et peuvent typiquement changer de localisation au cours du même enregistrement ou d'enregistrements successifs.<sup>1</sup>*

■ *La dyshormie est définie par la présence d'anomalies irritatives généralisées superposées aux figures physiologiques du sommeil (complexe K épileptique) et représente probablement une réponse paroxystique à un stimulus d'éveil ; elle suggère fortement une épilepsie idiopathique généralisée.<sup>2</sup>*

■ *Devant un contexte de crise inaugurale dans un contexte de facteurs favorisant, il est important de ne pas surestimer ceux-ci en concluant simplement à une crise provoquée. Lorsque l'EEG standard n'est pas révélateur, l'EEG prolongé avec enregistrement d'une nuit de sommeil permet de clarifier le diagnostic dans la plupart des situations et de débiter éventuellement un traitement, tout en évitant le risque de récurrence de crise associé à un EEG après déprivation de sommeil. La possibilité de provocation des crises doit toujours être prise en considération et discutée avec le patient préalablement.*

■ *Notre patient n'avait pas de myoclonies matinales ni d'antécédents d'absences (30% des patients ont la triade : crises généralisées, myoclonies et absences). Il s'agit d'un syndrome généralement pharmaco-sensible avec une excellente réponse au traitement anti-épileptique de première intention par valproate de sodium, lamotrigine (CAVE aggravation possible des épilepsie myoclonies), lévétiracétam ou topiramate. Par contre on parle volontiers de pharmaco-dépendance car les crises récidivent sans traitement, d'où l'importance de traiter après un premier épisode lorsque le diagnostic est posé. L'hygiène de vie est primordiale car les patients sont généralement très sensibles à la déprivation de sommeil et au sevrage d'alcool (même après consommation non-chronique).*

**Referenzen/Références**

1. Roger J, Bureau M et al, Epileptic syndromes of childhood and adolescence 3<sup>rd</sup> edition, John Libbey, 2005.
2. Niedermeyer E, Lopes Da Silva F, Electroencephalography 6<sup>th</sup> edition, Lippincott Williams and Wilkins, 2010.

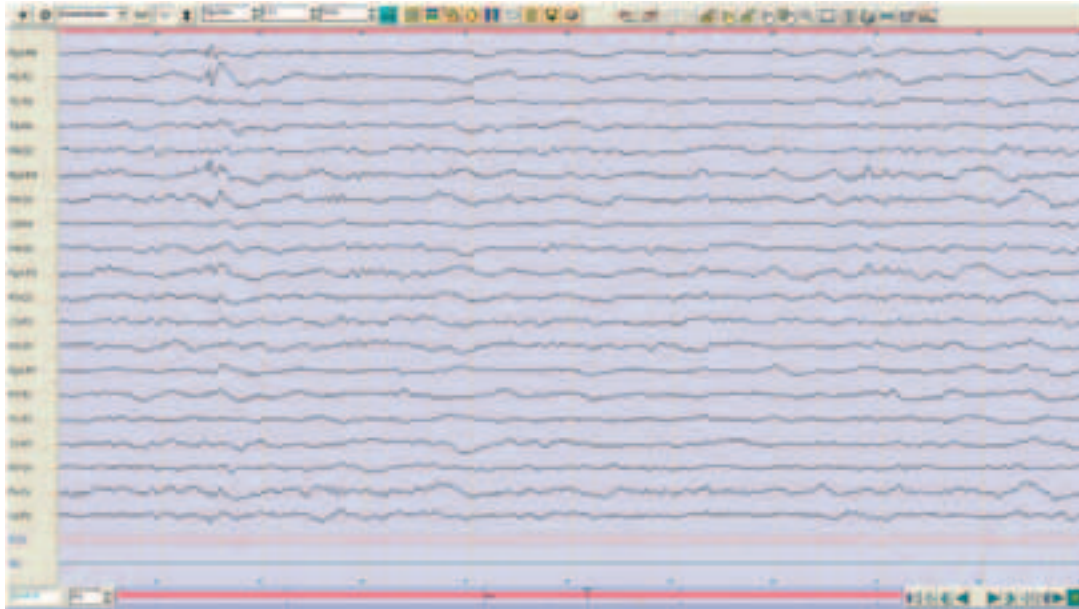


Abb. / Fig. C

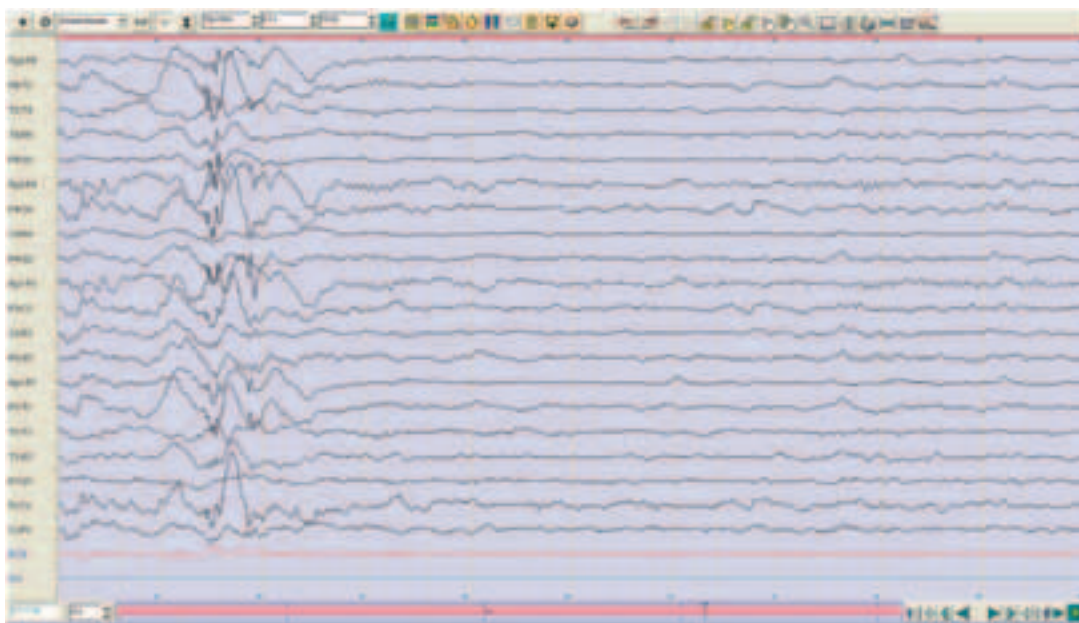


Abb. / Fig. D

# Fallbeispiel aus Ihrer Praxis

## Exemple de cas parmi vos patients

### Jetziges Leiden:

65-jährige Pat. berichtet dem Hausarzt, seit über 3 Jahren in unregelmässigen Abständen ca. alle 2 Monate einmal zu stürzen; fremd- beobachtet seien dies keine Stolperstürze. Kardiale Abklärung ohne pathologischen Befund. In der neurologischen Weiterabklärung ergibt die genaue Anamnese, dass sich die Stürze immer aus dem Gehen heraus ereignen, völlig unverhofft und ohne jegliche Prodromi auftreten, und dass die Pat. immer auf die rechte Seite fällt. Kein Bewusstseinsverlust; sofortiges Aufstehen nach dem Sturz, allseits keine Schwäche oder Sensibilitätsstörung. Nie Urin- oder Stuhlverlust, rhythmische Bewegungen oder Versteifungen der Extremitäten oder ein Zungenbiss.

### Vorgeschichte:

Migräne mit Aura, seit 20 Jahren inaktiv, und manisch-depressive Störung mit Panikattacken.

### Zusätzliche Untersuchungen:

Der Status, grosses Labor und Schellong-Test unauffällig.

Schädel-MRI mit MR-Angiographie: multiple, unspezifische Marklagerveränderungen supratentoriell und pontin. Sonst (inkl. MRA) unauffällig.

### Diskussion:

Von der Differentialdiagnose her sind folgende Krankheitsbilder unwahrscheinlich:

- Stolperstürze           kein Anhalt
- Polyneuropathie       kein klinischer Befund
- Orthostase             klinisch kein Anhalt; neg. Schellong- und tilt-table-test
- Idiopathische drop attacks («maladie des genoux bleus»)   plötzlicher Beginn, erhaltenes Bewusstsein, Frau: passen; aber: die Pat. fallen auf Knie und nicht zur Seite
- Kataplexie             Stürze nicht assoziiert mit Emotionen; Alter Erstmanifestation < 50 Jahre; keine anderen Narkolepsie-Symptome
- neurokardiogene Synkope                   nicht im Stehen/ Sitzen, sondern beim Gehen auftretend, keine Prodromi.
- rhythmogene Synkope                   kardiale Anamnese bland; Detektionsrate 24-h-EKG bei Stürzen/Synkopen nur e 2-3%, bei R-Test nur 20%. Beste Detektion mit loop-recorder.

### Histoire actuelle :

*Une patiente de 65 ans rapporte au médecin de famille des chutes environ tous les deux mois depuis 3 ans à intervalle irrégulier, environ tous les deux mois. Selon des témoins, elle ne bute pas contre des objets avant de tomber. Un dépistage cardiologique est sans résultat pathologique. L'anamnèse exacte durant l'examen neurologique révèle que toutes les chutes se passent toujours en marchant, brusquement, sans symptôme annonciateur, et qu'elle tombe toujours du côté droit. Il n'y a pas de perte de connaissance ; elle se lève immédiatement après la chute et n'a aucune faiblesse ni troubles de la sensibilité, jamais de perte d'urine ni de selles, pas de mouvements rythmiques, raidissement des extrémités ou morsure de langue.*

### Anamnèse personnelle :

*Histoire de migraine avec aura, inactive depuis 20 ans, et troubles maniaco-dépressifs et anxieux.*

### Examens complémentaires :

*L'examen clinique, le laboratoire extensif et les tests de Schellong et tilt-test sont impeccables.*

*L'IRM cérébrale avec angiographie montre de multiples lésions sous-corticales aspécifiques supra-tentorielles et pontiques. Autrement, l'examen (angiographie y inclus) restent discrets.*

### Diskussion :

*Du point de vue du tableau clinico-électrique, les diagnostics différentiels suivants sont assez peu vraisemblables :*

- chutes par               pas d'argument anamnestique  
encouplement
- polyneuropathie       pas de signes cliniques
- orthostase             pas de signes cliniques ; tests de Schellong et tilt-table négatifs
- idiopathic drop attacks («maladie des genoux bleus»)   en faveur : début brusque, connaissance maintenue ; sexe féminin. En défaveur : les patientes tombent plutôt sur les genoux et pas exclusivement du côté droit
- cataplexie             chutes pas associées aux émotions, âge de première manifestation > 50 ans. Pas d'autres signes de narcolepsie
- syncope neurocardiogène   ne surviennent pas en marchant, souvent des prodromes marqués (absents chez la patiente)
- syncope arythmogène (cardiaque)           examen cardiologique impeccable. Taux de détection du Holter en cas de chutes/ syncopes : 2-3%, d'un R-test: env. 20% ; meilleure méthode de dépistage: implantation d'un loop-recorder



- Basilaris-Stenose      kein Anhalt
- Hypoglykämie        keine diabetische Stoffwechsellaage
- Epilepsie              ?

Für eine Epilepsie sprechen:

- Stereotypie und Semiologie (fällt immer nach der rechten Seite)
- auffälliges EEG (auch wenn epilepsietypische Potentiale fehlen)
- ältere Patientin mit beginnender cerebraler Mikroangiopathie mit vermutlich kortikaler Beteiligung

Gegen eine Epilepsie sprechen:

- angeblich sehr kurze Dauer der Ereignisse (Sekunden)
- eher seltenes Auftreten (alle 2 Monate)
- Pat. sofort wieder reorientiert
- fehlende epilepsietypische Potentiale

Nach Ausschluss anderer Differentialdiagnosen Start einer Therapie mit Lamotrigin (LTG), Zieldosis 2 x 200 mg/ Tag.

6 Monate später: Keine Stürze mehr, bestätigt vom Lebenspartner; LTG-Spiegel: 15.2 mg/l (1.3-20.5)

EEG leicht gebessert (s. Abb. 2). 20 Monate später: normales EEG. Aber Angabe von 2 Stürzen nach 17, bzw. 19 Monaten Sturzfreiheit. Bei bekannter Neigung zu Panikattacken Beginn Add-on-Therapie mit Pregabalin.

- *sténose de l'artère basilaire*      *pas d'argument clinique ou radiologique*
- *hypoglycémie*              *pas de tableau clinico-biologique de diabète*
- *épilepsie*                      *?*

Points en faveur d'une épilepsie :

- *stéréotypie et sémiologie (la patiente tombe toujours au côté droit)*
- *EEG anormal (même si des potentiels épileptiques sont absents)*
- *patiente âgée avec microangiopathie cérébrale débutante et touchant le cortex*

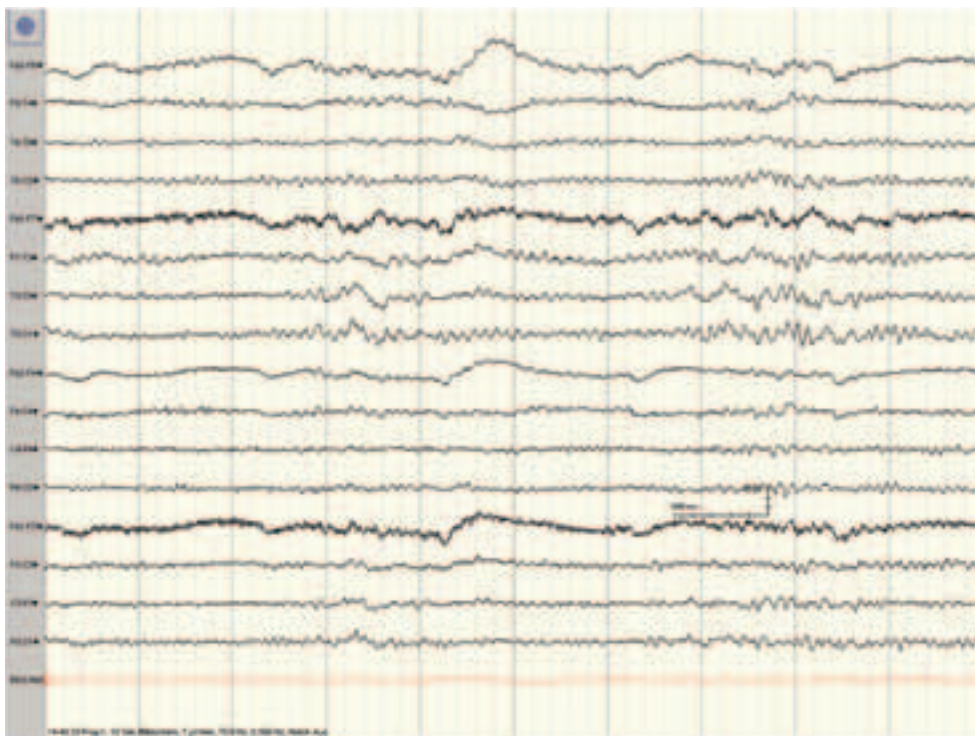
Points en défaveur d'une épilepsie :

- *selon la patiente: durée des attaques très courte (quelques secondes)*
- *événements plutôt rares (env. tous les deux mois)*
- *patiente immédiatement réorientée*
- *absence de potentiels épileptiformes*

*Après avoir exclu les autres diagnostics différentiels : Début d'une thérapie avec la lamotrigine (LTG), dosage final à 2 x 200 mg par jour.*

*Six mois plus tard : plus de chutes ; confirmé par le partenaire ; taux de LTG : 15.2 mg/l (1.3-20.5)*

*EEG légèrement amélioré (Fig.2). 20 mois plus tard : EEG normal. Mais rapport de deux chutes après 17 et 19 mois sans attaques. Début d'une thérapie additive avec la prégabaline au vu de la tendance de la patiente à paniquer.*



Normale Grundaktivität.  
Herdbefund fronto-temporal links mit Ausbreitung nach occipital und zur Gegenseite.

Fond du tracé normal. Foyer lent fronto-temporal gauche avec extension vers le lobe occipital et le côté opposé.

Abb. / Fig. 1A

**Kommentar:**

■ Epileptische Stürze («fronto-temporale Sturzattacken») sind bei älteren Pat. eine mögliche Sturzursache. Wenn die Sturzabklärung kardial, sensorisch (Augen, Ohren, Gleichgewicht, periphere Nerven), metabolisch, medikamentös etc. unergiebig bleibt, kann eine Epilepsieabklärung sinnvoll sein, da im Alter über 60 Jahren infolge neurodegenerativer Erkrankungen die Epilepsieprävalenz zunimmt.<sup>1</sup> Stürze können bei Frontallappenanfällen beobachtet werden<sup>2</sup>, die oft recht kurz sind und auch ohne Bewusstseinsverlust stattfinden. Früher wurden v.a. Sturzattacken bei Pat. mit klassischer Temporallappen-Epilepsie (TLE) («temporale Sturzattacken») beschrieben.<sup>3</sup> Rasch sekundär generalisierende Temporallappenanfälle, eventuell mit temporal getriggerten kardialen Arrhythmien, führen dabei zu Bewusstseinsverlusten mit Stürzen, die jedoch im allgemeinen nicht am Beginn des Anfalls bzw. ganz abrupt sind.<sup>4,5</sup> Nicht immer sicher ist der eigentliche Ursprung allein aufgrund des Oberflächen-EEGs auszumachen.

■ Die Migräne der Patientin ist seit 20 Jahren inaktiv und erklärt somit weder das EEG noch die Stürze.

■ Eine wichtige Differentialdiagnose stellen Stürze bei frontal exekutiv eingeschränkten Patienten dar. Dies kann medikamentös bedingt sein, als Vorbote einer dementiellen Erkrankung, im Rahmen einer Angststörung oder depressiven Verstimmung. Abgeklärt wird diese Hypothese entweder durch eine neuropsychologische Untersuchung oder durch einen prädiktiv sensitiven Gang-Test, bei dem man die Patienten gehen und gleichzeitig die Monate rückwärts aufsagen oder Subtraktionen durchführen lässt.<sup>6,7</sup>

**Fazit:**

Hinter ätiologisch unklaren, stereotypen Stürzen beim älteren Menschen kann sich eine symptomatische fokale fronto-temporale Epilepsie verstecken, evtl. im Rahmen einer neurodegenerativen Erkrankung<sup>8,9</sup>, DD: frontale dysexekutive Störung. Eine diesbezügliche Abklärung mittels EEG, Schlafentzugs-EEG und evtl. auch Langzeit-EEG und MRI, Neuropsychologie sowie eine antiepileptische Therapie erscheinen indiziert. Die eingeleitete Medikation (Lamotrigin, Pregabalin) hat erfolgreich sowohl eine eventuelle Epilepsie als auch eine psychiatrische Komponente (Angststörung) therapiert.

**Commentaire :**

■ *Des chutes épileptiques («attaques de chutes fronto-temporales») représentent une cause probable de chutes chez le patient âgé. Quand le dépistage de la chute ne révèle pas une cause cardiaque, sensorique (yeux, ouïe, balance, nerfs périphériques), métabolique ou pharmacologique, une évaluation épileptique est raisonnable parce que la prévalence de l'épilepsie augmente au-dessus de l'âge de 60 ans surtout en relation avec les maladies neurodégénératives.<sup>1</sup> Des chutes peuvent être observées dans le cadre des épilepsies frontales où la durée peut être courte<sup>2</sup> et/ où une perte de connaissance manque. Autrefois, les attaques de chutes étaient rapportées chez les patients souffrant d'une épilepsie du lobe temporal («attaques de chutes temporales»)<sup>3</sup>. Des crises épileptiques temporales avec généralisation secondaire rapide, parfois accompagnées par des arythmies cardiaques déclenchées par le foyer temporal, peuvent provoquer des pertes de connaissance et des chutes mais celles-ci ne surviennent qu'en cours d'évolution d'une crise épileptique et pas brusquement au début.<sup>4,5</sup> L'origine d'une telle crise ne peut pas toujours être déterminée avec certitude avec un EEG de scalp seul.*

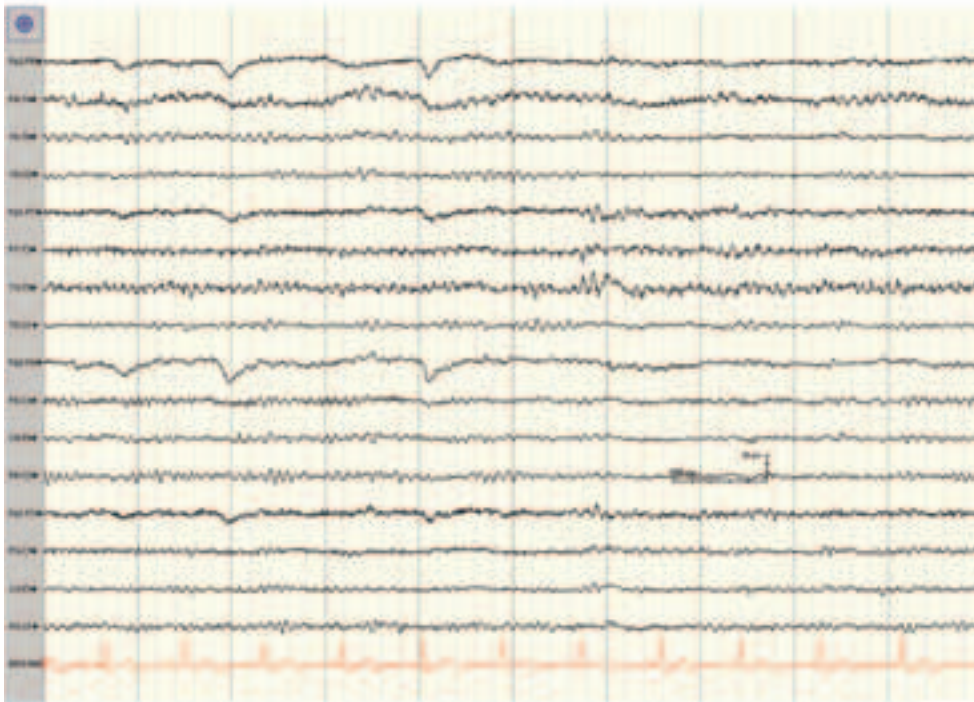■ *La migraine n'est plus active depuis plus de 20 ans chez la patiente et donc n'explique pas ni l'EEG ni les chutes.*

■ *Les chutes chez les patients avec une perte de fonctions exécutives frontales représentent un diagnostic différentiel important. Ces chutes peuvent en plus être induites ou aggravées par la médication, par une démence imminente, par une maladie d'angoisse ou un mal-être dépressif. Cette hypothèse peut être évaluée soit par un examen neuropsychologique soit par un dépistage prédictif et sensitif de la marche où on fait marcher les patients et simultanément réciter les noms de mois d'en arrière ou exécuter des soustractions.<sup>6,7</sup>*

**Conclusion :**

*Une épilepsie symptomatique focale fronto-temporale peut être la cause des chutes stéréotypiques d'étiologie autrement indéterminée, peut-être résultant d'une maladie neurodégénérative<sup>8,9</sup>, DD : Dysfonction frontale avec troubles dysexécutifs. Le diagnostic se base sur un EEG, un EEG après déprivation de sommeil ou parfois un EEG de longue durée (plusieurs jours) et d'un IRM. De plus, un examen neuropsychologique et l'initiation d'un traitement antiépileptique semblent être indiqués. Dans notre cas, la thérapie avec la lamotrigine et la prégabaline ont traité avec succès non seulement l'épilepsie, mais aussi la composante psychiatrique (trouble anxieux).*

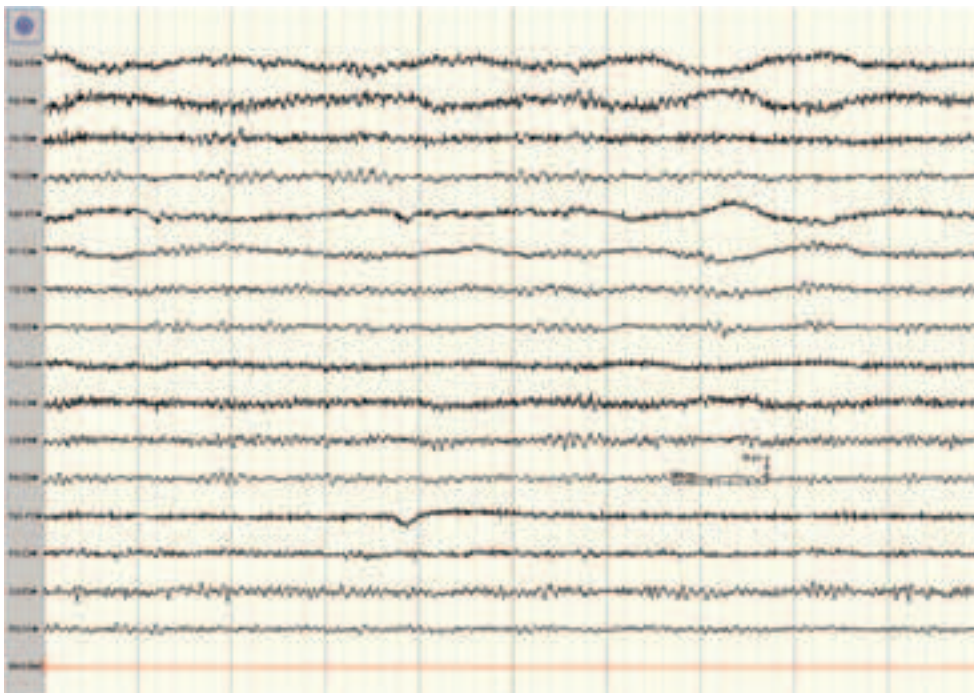
**Referenzen/Références :** 1. Rüegg S. Epilepsie im Alter. *Epileptologie* 2008;25:50-71. 2. Jacome DE. Temporal lobe syncope: clinical variants. *Clin EEG* 1989;20:58-65. 3. Britton JW, and Benarroch E. Seizures and syncope: anatomic basis and diagnostic considerations. *Clin Auton Res* 2006;16:18-28. 4. Leung H, Kwan P, Elger CE. Finding the missing link between ictal bradyarrhythmia, ictal asystole, and sudden unexpected death in epilepsy. *Epilepsy Behav* 2006;9:19-30. 5. Afra P, Jouy CC, Bergey GK. Duration of complex partial seizures: an intracranial EEG study. *Epilepsia* 2008;49:677-84. 6. Beauchet O, Annweiler C, Dubost V, Allali G, Kressig RW, Bridenbaugh S, Berrut G, Assal F, Herrmann FR. Stops walking when talking: a predictor of falls in older adults? *Eur J Neurol* 2009;16:786-95. 7. Allali G, Dubois B, Assal F, Lallart E de Souza LC, Bertoux M, Annweiler C, Herrmann FR, Levy R, Beauchet O. Frontotemporal dementia: pathology of gait? *Mov Disord* 2010;25:723-9. 8. Tinuper P, Cerullo A, Marini A, Avoni P, Rosati A, Riva R, Baruzzi A, Lugaresi E. Epileptic drop attacks in partial epilepsy: clinical features, evolution, and prognosis. *J Neurol Neurosurg Psychiatry* 1998;64:231-7. 9. Thijs RD, Bloem BR, van Dijk JG. Falls, faints, fits and funny turns. *J Neurol* 2009;256:155-67.



Gelegentlich steilere Wellen mit Nachschwankung, aber keine epilepsietypischen Potentiale. Schlafentzugs-EEG ohne Nachweis epilepsietypischer Einzelpotentiale.

*Irrégulièrement, on constate des ondes à front raide avec ralentissement, mais pas de potentiels épileptiformes. L'EEG après déprivation de sommeil ne montre pas de potentiels épileptiformes.*

Abb. / Fig. 1B



Normale Grundaktivität. Kein Herd mehr abgrenzbar.

*Fond du tracé normal. Plus de foyer à détecter.*

Abb. / Fig. 2

**Die nächste Ausgabe des Swiss EEG Bulletin  
wird im November 2011 erscheinen.**

**Möchten Sie eine Kasuistik  
im Swiss EEG Bulletin vorstellen?**

Senden Sie bitte Ihre Fallbeschreibung an:  
Prof. Margitta Seeck  
Hôpitaux Universitaires de Genève HUG  
Clinique Neurologie  
Rue Gabrielle-PERRET-GENTIL 4  
(ex - Rue Micheli-du-Crest 24)  
1211 Genève 14

**La prochaine édition du Swiss EEG Bulletin  
sera publiée en novembre 2011.**

**Vous souhaitez présenter un cas clinique  
dans le Swiss EEG Bulletin ?**

Merci d'envoyer votre cas à :  
Prof. Margitta Seeck  
Hôpitaux Universitaires de Genève HUG  
Clinique Neurologie  
Rue Gabrielle-PERRET-GENTIL 4  
(ex - Rue Micheli-du-Crest 24)  
1211 Genève 14

Initiiert durch: / *initié par:*



**UCB Pharma AG**  
Zone Industrielle de Planchy  
Chemin de Croix Blanche 10  
CH-1630 Bulle  
Tel: +41 (0)26 919 0180  
Fax: +41 (0)26 919 0181



**Electrical Geodesics, Inc.**  
Riverfront Research Park  
1600 Millrace Drive, Suite 307, Eugene,  
OR 97403, USA  
Tel: +1 541 687 7962  
Fax: +1 541 687 7963

Herausgegeben unter der Schirmherrschaft  
der Schweizerischen Gesellschaft für klinische  
Neurophysiologie (SGKN)

*Publié sous le patronage de la Société Suisse  
de Neurophysiologie Clinique (SSNC)*